Ein Fall von temporal am Sehnerven gelegenem Chorioidealkolobom.

Inaugural-Dissertation,

der

Hohen Medizinischen Fakultät der Kgl. Universität Breslau

zur

Erlangung der Doktorwürde

in der

Medizin und Chirurgie

ACAD. LUGD. BAT. BIBL.

vorgelegt von

Karl Roskowski,
approb. Arzt.

Breslau 1906.
Druck der Breslauer Genossenschafts-Buchdruckerei, E. G. m. b. H.

Gedruckt mit Genehmigung der Medizinischen Fakultät
der Universität Breslau.
Referent: Professor Dr. Uhthoff.
v. Strümpell, Dekan.

Meinen Eltern.

Digitized by the Internet Archive
in 2026

https://archive.org/details/IA41543115_0005

Durch das freundliche Entgegenkommen meines verehrten Lehrers Herrn Prof. Dr. Groenouw wurde mir die Gelegenheit geboten, einen Fall von atypisch gelegenem Kolobom der Chorioidea zu beobachten, dessen Beschreibung einen kleinen Beitrag zu der Lehre der Kolobome liefern soll.

Krankengeschichte.

Name: Otto M.

Alter: 31 Jahre.

Diagnose: Linksseitiges Chorioidalkolobom an der temporalen Seite der Papille.

In seiner Jugend hatte der Patient nie etwas von einem Augenleiden bemerkt. 1893 empfand er beim Lesen stechende Schmerzen in den Augen, und es stellte sich alsdann ein Tränen der Augen ein. Die genannten Erscheinungen machten sich besonders auf dem linken Auge bemerkbar. Er konsultierte deshalb einen Augenarzt — M. hielt sich damals in Amerika auf —, der eine Entzündung der Augenbindehaut konstatierte, ihm Augenwasser und eine Brille, die er nur beim Lesen benutzen sollte, verschrieb. Allmählich legten sich die Entzündungserscheinungen, M. hatte alsdann 12 Jahre lang über keinerlei Augenbeschwerden zu klagen. Im Anfang des Jahres 1905 bemerkte er, daß sich seine Augenentzündung wieder einstellte. Er begab sich deshalb zu Herrn Prof. Dr. Groenouw, der neben einer stärkeren Konjunktivitis beider Augen den seltenen und interessanten Befund eines temporal an der Papille gelegenen Chorioidealkoloboms feststellte. Die Beschwerden der Konjunktivitis legten sich infolge der eingeleiteten Behandlung sehr bald.

Patient hat jetzt erst, wahrscheinlich weil er auf ein inneres Augenleiden aufmerksam gemacht worden ist, die Wahrnehmung gemacht, daß die Sehkraft auf dem mit dem Kolobom behafteten linken Auge geringer ist als auf dem rechten. Besonders will er dies beim Lesen bemerken. Nach einiger Zeit muß er sich bei dieser Beschäftigung oft sogar unwillkürlich das linke Auge zuhalten, worauf ihm die Schrift klarer und deutlicher erscheint. Sicherlich hängt die Störung, die das linke Auge beim binokularen Sehakte durch unscharfes Sehen ausübt, mit einem bei dem Augenbefunde noch näher zu erwähnenden Astigmatismus des linken Auges zusammen.

Augenbefund: Die brechenden Medien sind klar und durchsichtig.

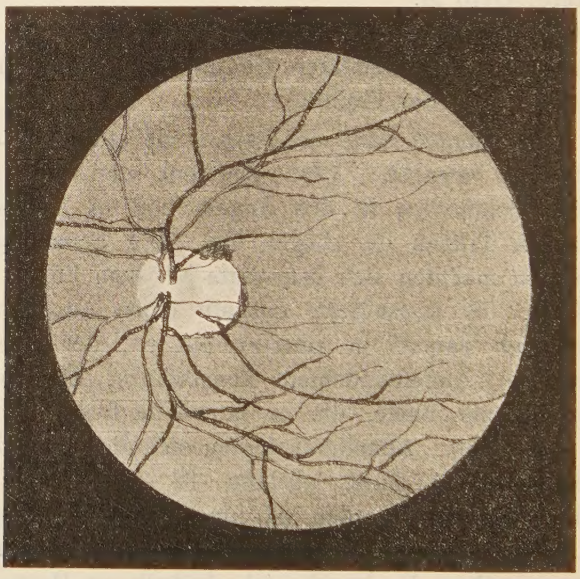

Bei der ophthalmoskopischen Untersuchung des Augenhintergrundes zeigt die Papille eine etwas ovale Form, den längeren Durchmesser in der senkrechten Richtung aufweisend. Die Farbe der Papille ist normal rosa. An die Papille schließt sich temporalwärts ein sichelförmiger, weißer,

perlmutterartig glänzender Fleck an. Eine Abgrenzung dieses Fleckes von der Papille durch Pigment besteht nicht; jedoch heben sich die Grenzen der normal gefärbten Papille von der hellweißen Sichel deutlich ab. Der Außenrand des Fleckes ist von einem schmalen, ungleich starken Pigmentring umgeben. An dem oberen Rande der Sichel sieht man dicht am Stamme des nach oben und temporalwärts gehenden Astes der Vena centralis retinae einen dunkelroten Fleck. Derselbe ist gegen den normalen Augenhintergrund unregelmäßig zackig, aber scharf abgegrenzt. Das Bild des Augenhintergrundes macht bei oberflächlicher Betrachtung den Eindruck eines hinteren Staphyloms. Vergleichen wir jedoch das Niveau des oben beschriebenen Fleckes mit dem einer dicht an demselben gelegenen Stelle des normalen Augenhintergrundes, so sehen wir, daß zwischen beiden eine Refraktionsdifferenz von 3 D = 1 mm besteht. Der Umstand, daß der weiße Fleck vertieft ist, beweist, daß die vorliegende Anomalie ein Kolobom ist. Um ein einfaches hinteres Staphylom kann es sich hier nicht handeln, da das Auge nicht myopisch ist und ein hinteres Staphylom eine derartig starke Ausbuchtung nicht zeigt. Die Retinalgefäße ziehen regelrecht von der Mitte der Papille nach oben und unten, um sich dann zu verzweigen. Ein feines Gefäß zieht von der Ursprungsstelle der Gefäße direkt temporalwärts über die Papille und ungefähr über die Mitte des Koloboms nach der normalen Retina, wo es sich nur noch eine kurze Strecke weit verfolgen läßt. Ein größeres venöses Gefäß verläuft fast parallel zu dem unteren temporalen Ast der Vena centralis, übersteigt den Rand des Koloboms, wo es eine leichte aber erkennbare Knickung erfährt, und senkt sich dann an der Grenze der Sehnervenpapille und des Koloboms in die Tiefe. Am ganzen Augenhintergrund sind chorioiditische oder retinitische Erscheinungen nicht wahrnehmbar. Bei der Untersuchung am Javalschen Ophthalmometer zeigt sich der horizontale Durchmesser emmetropisch, während der vertikale eine Hypermetropie von 1 D aufweist. Es

besteht also ein Astigmatismus gegen die Regel. Nach Korrektur der Anomalie betrug die Sehschärfe 5/5. Im Gesichtsfelde zeigte sich eine Vergrößerung des blinden Fleckes für weiße und farbige Objekte. Dieser erstreckte sich nämlich vom 20.—7. Parallelkreise. Er ist also nach dem Fixierpunkte vergrössert. Die Außengrenzen des Gesichtsfeldes für weiße und farbige Objekte sind durchaus normal. Das rechte Auge zeigt nichts Abnormes; es ist emmetropisch gebaut und besitzt volle Sehschärfe.

Auf Grund meines Befundes glaube ich in dem eben beschriebenen Kolobom ein Kolobom der Chorioidea, welches temporal am Sehnerven gelegen ist, sehen zu müssen. Die Annahme eines Sehnervenkoloboms halte ich für nicht zulässig, da das Kolobom sich von der Papille scharf abgrenzen läßt, der Verlauf der Gefäße im Gebiet der Optikusscheibe ein völlig normaler, die Form und Färbung der Sehnervenpapille eine regelrechte ist und ein Niveauunterschied zwischen Papille und dem normalen Augenhintergrunde nicht besteht.

Im Anschluß an meinen Fall dürfte eine kurze Übersicht der bis jetzt bekannten und in der Literatur veröffentlichten Fälle angebracht sein, die gleich dem eben geschilderten eine von der Richtung der Fötalspalte unabhängige Lage zeigen. Ich sehe hierbei von der Aufzählung der Makulärkolobome ab, deren Zahl, soweit eine Veröffentlichung stattgefunden hat, wohl schon 50 beträgt.

Die bisher in der Literatur veröffentlichten atypisch gelegenen Fälle lassen sich ihrer Lage nach ungefähr in folgende Gruppen einteilen:

I. Die temporalwärts von der Papille gelegenen, veröffentlicht von Nuël 1886, Montmeja 1872, Pflüger 1885, Schleich 1893, Adam Frost 1893, Schmidt-Rimpler 1899, Elschnig 1900 (3 Fälle).

II. Die außen und unten von der Papille gelegenen, veröffentlicht von Lindray Johnson 1890, Bernhard 1898, Thompson 1904.

III. Die nach außen und oben von der Papille gelegenen, veröffentlicht von Fuchs 1882, Rindfleisch 1894, Bernhard 1898, v. Hippel 1901.

IV. Die nach oben von der Papille gelegenen, veröffentlicht von Stein 1902, Valude 1902.

V. Die nach innen und unten gelegenen, veröffentlicht von Randall und de Schweinitz 1888, Beckmann 1893.

Fall I, 1.

Nuël beschreibt 1885 einen Fall von atypisch gelegenem Kolobom, das er im rechten Auge eines 32jährigen Mannes zu beobachten Gelegenheit hatte. Dieses nahm als ein weißer, sehnig glänzender Fleck den temporalen Teil der Papille ein, und zog sich in der Richtung auf die Macula lutea zu noch etwa 2 P D weit fort. Das Kolobom war exkaviert und erreichte seine größte Tiefe von 2 mm (5 D Unterschied zwischen dem Niveau der Papille und der tiefsten Stelle des Koloboms) an dem der Papille zugekehrten Ende. Im Gegensatz zu seiner oberen und unteren Grenze ging das Kolobom temporalwärts ohne eine stärkere Pigmentanhäufung in das Niveau des Augenhintergrundes über. Die Retinalgefäße zeigten einen abnormen Verlauf; „denn es wichen die Hauptstämme nach dem Kolobom hin ab, gleich als ob ein Zug vom Kolobom her auf die Retina und deren Gefäße eingewirkt hätte“. Dicht an der temporalen Seite des Koloboms, und zwar an der Stelle, wo das Fixieren vor sich ging, hatte das Auge eine Myopie von 9 D. Es bestand gute zentrale Fixation. Der Winkel zwischen Hornhautachse und der Sehachse betrug 12°. Verfasser nimmt eine Verlagerung der Fov. centralis um 3 mm an. Das Gesichtsfeld hatte normale Ausdehnung und zeigte nur eine horizontale Verbreiterung des Punctum coecum. Das linke Auge zeigte bei einer Myopie von 1 D nur eine kleine atrophische Sichel an der temporalen Seite der Papille.

Fall I, 2.

Im Jahre 1872 beschreibt Montmeja den ersten Fall eines atypisch gelegenen Koloboms. Am Auge zeigte sich ein vollständiger Mangel beider Irismembranen. Bei der ophthalmoskopischen Untersuchung fand sich auf dem linken Auge ein Chorioidealdefekt von dreieckiger Form. Die Basis desselben war der Papille, die Spitze der Macula lutea zugerichtet. Der Defekt, der etwas größer war als der Papillendurchmesser, wies einige Pigmentflecke auf. Der Rand dieser gleichzeitig ektatischen Stelle zeigte Pigmentanhäufung. Die Sehprüfung ergab keinen Ausfall an der dem Chorioidealdefekt entsprechenden Stelle. Das Auge war leicht hyperopisch.

Fall I, 3.

Pflüger beobachtete 1885 ein 11jähriges, etwas schwachsinniges Mädchen, das beiderseits einen heftigen horizontalen Nystagmus, ferner einen absoluten Mangel zentraler Fixation aufwies. „Die Augen schießen", wie der Verfasser sagt, „an einem vorgehaltenen Objekt wild vorbei nach verschiedenen Richtungen." Um möglichst gut sehen zu können, nahm das Kind für gewöhnlich eine eigentümliche Stellung ein, die Pflüger folgendermaßen schildert: „Die weitaus häufigste Augenstellung, welche das Kind inne hatte, ist die, daß es den Kopf sehr stark nach links abbiegt, häufig so stark, daß Nase und linke Schulter parallel stehen, und nun werden die Augen so stark als möglich nach rechts gedreht, aber nicht im horizontalen Meridian, sondern es wird damit eine ziemlich bedeutende Rollung nach unten, zuweilen nach oben verbunden. Da das Kind ausschließlich mit dem rechten Auge fixierte, so benutzte es zur Fixation eine Stelle des rechten Auges, die weit nach außen von der Makula liegt, aber nicht gerade nach außen von derselben, sondern erheblich nach oben, seltener nach unten von dem horizontalen Meridian."

Die Refraktion des rechten Auges war schwach myopisch, (1—2 D), Sehprüfungen konnten infolge des Schwachsinns

des Mädchens nicht mit Erfolg vorgenommen werden. Ophthalmoskopisch zeigten sich in beiden Augen zahlreiche Spuren einer abgelaufenen Chorioretinitis. Das Kolobom des Nervus opticus und der Chorioidea lag in beiden Augen nach außen und zeigte nur an mehr oder weniger breiten Stellen die reine weiß-gelbliche Farbe der Sklera, da eine mehr oder weniger reichliche, in einer gewissen Anordnung von oben nach unten ziehende Pigmentierung in dem Defekt der Chorioidea Platz gegriffen hatte. Die Gestalt des Koloboms war die eines Dreieckes, dessen Spitze der Papille zugekehrt war, nur verliefen die Schenkel im rechten Auge breit nach oben außen und unten außen auseinander, während sie im linken Auge sich mehr parallel hielten. Die Papille war rechts herzförmig, links queroval. Die Retinalgefäße verliefen, was besonders am linken Auge zu beobachten war, fast ganz in die Richtung nach außen, um erst später nach oben resp. nach unten abzubiegen.

Fall I, 4.

In seiner Arbeit vom Jahre 1893: „Beiderseitiges angeborenes hinteres Skleralstaphylom bei Hunden" behandelte Schleich den ophthalmoskopischen Augenbefund zweier Hunde. Bei dem ersten befand sich im rechten Auge neben dreifacher Sichelbildung an der temporalen Seite der Papille im Anschluß an diese eine „6—7 Papillendurchmesser breite, fast ebenso hohe, glänzende, weißes Licht reflektierende, kreisrunde Partie, deren Grenzen gegen den übrigen Augengrund von einer dunklen, starken Pigmentanhäufung gebildet wurde."

In diesem Flecke waren einige Chorioideal- und Retinalgefäße sichtbar. Ungefähr in der Mitte des Fleckes lag eine „ziemlich tiefe, kreisrunde, zirka halbkugelförmige Ausbuchtung, in deren Grund ebenfalls ein Chorioideal- und Retinalgefäß zu erkennen war".

Während der Augenhintergrund eine Hyperopie von 6 D zeigte, ließ die Ausdehnung geringe Myopie erkennen die Tiefe der Exkavation betrug etwa 2 mm.

Im linken Auge konnte Schleich fast gleiche Verhältnisse beobachten, nur war hier nicht der helle Fleck durch Pigmentanhäufung begrenzt.

Bei dem zweiten Hunde sah Verfasser temporalwärts von der fast dreieckig verzerrten Papille, $^3/_4$ Papillendurchmesser von dieser entfernt, gleichfalls eine von einem schwarzen Pigmentring umgebene, hellglänzende, runde Partie, die in ihrer ganzen Ausdehnung stark vertieft war. Die Ausbuchtung war an der Papille steil abfallend, verflachte sich temporalwärts. Ein Pigmentsaum war dort nicht vorhanden.

Fall I, 5.

Adam Frost zeigte im Jahre 1893 ein nach außen gerichtetes Iris- und Aderhautkolobom, über welches nähere Mitteilungen nicht vorliegen.

Fall I, 6.

Schmidt-Rimpler beobachtete 1899 bei einem 16-jährigen Mädchen ein Kolobom, das sich $4^1/_2$ Papillendurchmesser temporalwärts von der Papille befand, also noch jenseits der Macula lutea lag. Die Form des Koloboms war annähernd kreisrund, die Größe betrug $3^1/_2$ PD. Die weiß-graue Fläche des Koloboms lag unter dem Niveau des Augenhintergrundes. Die Sehschärfe des betroffenen Auges war bei dem Patient von Jugend an schwach und betrug $S = > {}^3/_{35}$.

Fall I, 7—9.

Elschnig hat 1900 drei Fälle von coloboma chorioideae temporalwärts vom Sehnerveneintritt gefunden. Beim ersten Fall bestand eine Myopie von 7 D; das zweite untersuchte Auge war emmetropisch, während das dritte eine hochgradige Myopie von 25 D aufwies. Das ophthalmoskopische Aussehen der drei Fälle war das der Coni myopici. Zu der Diagnose, daß die besagten Augenanomalien zu den Kolobomen zu rechnen seien, kam Elschnig durch die mikroskopische Untersuchung der Bulbi. In den ersten

beiden Fällen sind taschenförmige Netzhautbildungen, welche sich in das umliegende Skleralgewebe eingelagert haben resp. in die Duralscheide, die wesentlichsten Merkmale. Im ersten Fall schildert Elschnig den Befund folgendermaßen: „An einer Stelle — ungefähr der Konusmitte entsprechend — ist das die Sklera deckende Gewebe plötzlich verdünnt, die Oberfläche eingesunken, fast nur aus Stützfasern bestehend, welche sich, das dort deutlich entwickelte Grenzgewebe durchbrechend, lateralwärts unter dem aufgehobenen Rand der Glashaut einschieben und dort in einer taschenförmig in die Chorioidea eingelagerten Gewebsanlage sich verlieren. Die sonst an dem Rande der Glashaut endenden mittleren Netzhautschichten treten in noch etwas größerer Ausdehnung mit dieser letzteren Gewebsanlage in innige Verbindung.“ Vom zweiten Fall gibt Elschnig folgende Schilderung der Faltenbildung: „Die Netzhaut gräbt sich gegen die Sehnervenmitte zu gewissermaßen immer tiefer in die Sklera ein, sodaß die geschilderten rudimentären Netzhautpartien weit hinter der inneren Chorioidealebene liegt. Ungefähr im horizontalen Meridian des Sehnerven schiebt sich, von dieser Netzhautpartie ausgehend, eine ganz rudimentäre Netzhautanlage in die Duralscheide ein, die Sklera dadurch vollständig von dem Sehnerven trennend, eine über die Fornix des Zwischenscheidenraumes reichende Tasche bildend.“

Über den dritten Fall äußert sich Elschnig in einer Zusammenfassung der wesentlichsten Punkte seines Befundes mit folgenden Worten: „In der lateralen Zirkumferenz verbindet sich die Dura in normaler Art mit der Sklera. Aber zwischen diesen Verbindungsstellen und dem Sehnerven ist eine sehr breite, mehr geteilte Grube eingeschaltet, deren Basis von ganz lockeren, mit dem Nachbargewebe in Verbindung stehenden Bindegewebszügen gebildet ist, die mit reichlichsten Nestern rudimentären Netzhautgewebes versehen ist. Die Basis ist sackförmig in den Zwischenscheideraum vorgewölbt. Nur spärliche Nervenfasern und Gefäße streichen über dieselbe hinweg. Die weit außerhalb

der Ränder der Sklera beginnende Glashaut der Chorioidea ist noch durch eine mit Körnerschichten der Netzhaut zusammenhängende taschenförmige Gewebsanlage an der Unterlage abgehoben. In dem rudimentären Netzhautgewebe fehlen die Pigmentzellen."

Fall II, 1.

Lindray Johnson beschrieb 1890 neben einer größeren Anzahl Augenbefunde auch den eines Koloboms, welches nach unten und außen von der Papille gelegen war. In dem rechten Auge des Patienten befand sich 6 P D von der äußeren Grenze der Papille, 3 P D unterhalb derselben eine breite kalkweiße Stelle, $2^3/_4$ P D lang und 2 P D breit, begrenzt von einer Pigmentzone. Drei kleine Gefäße lassen sich bis zu dem Fleck verfolgen, winden sich um ihn und verschwinden wie in einer glaukomatösen Papille. Die Sehschärfe des Auges betrug $^6/_6$.

Das linke Auge des Patienten, etwas kleiner als das rechte, zeigte $2^1/_2$ P D von der Papille entfernt ein ovales 4 und 3 P D großes Kolobom.

Bei einem anderen Patienten fand sich das etwa 2 P D lange, $1^1/_2$ P D breite Kolobom gleichfalls nach außen und unten von der Papille, etwa $1^1/_2$ P D nach außen und unten von der Makula. Von dieser zog sich eine Gruppe markhaltiger Sehnervenfasern zu dem Kolobom hin. Der Befund war in beiden Augen ungefähr der gleiche.

Außer diesen Fällen beschreibt derselbe Verfasser noch eine große Anzahl von ihm für atypisch gelegene Kolobome angesehene Fälle. Die Zugehörigkeit derselben zu den Kolobomen wird jedoch von den meisten Autoren zurückgewiesen. Sie sehen darin chorioiditische Erkrankungen des Augenhintergrundes.

Fall II, 2.

Bernhard hatte 1898 Gelegenheit, an den Augen eines Patienten zwei ganz verschieden gelegene Kolobome zu beobachten.

In dem linken Auge lag das Kolobom, dessen Größe 2 P D betrug, nach unten und außen von der Papille. Der Fleck zeigte deutlich Vertiefung, die nach unten zu abnahm. Während der Rand desselben sehnig weiß aussah, zeigte sich in der Mitte eine etwas rötliche Färbung sowie ein Aderhautgefäß. Der Fleck war von einem Pigmentring umgeben, der oben am stärksten war.

Im rechten Auge lag der als Kolobom angesehene Fleck, $2^1/_2$ P D nach außen und oben von der Papille. Derselbe, weiß glänzend, exkaviert, zeigte nur an seinem oberen Rande geringe Pigmentansammlungen. Außerdem bestand in dem Auge ein abnorm tiefer Optikusansatz. Die als Fovea angesprochene Stelle lag 18^0 zu tief = 3,25 mm, sodaß Patient beim Fixieren eines Gegenstandes scheinbar bedeutend unter demselben hinwegsah. In beiden Augen fanden sich neuritische Prozesse. Das linke Auge war emmetropisch, die Sehschärfe betrug $^1/_{60}$. Das rechte Auge zeigte nach Anwendung eines Glases von + 3,0 D S = $^4/_8$. Das Gesichtsfeld wies nur eine Einengung nach oben auf, nach unten war eine solche nicht wahrnehmbar.

Fall II, 3.

1904 berichtete Thompson über einen Fall von atypischen Chorioidealkolobom bei einem 10jährigen Mädchen. In dem Auge befand sich neben einem Iriskolobom und einer persistierenden Pupillarmembran ein direkt nach unten von der Mukula gehendes Kolobom, das nach unten hin scharf begrenzt war, nach oben allmählich in den normalen Augenhintergrund überging. S = $^6/_{18}$ nach Korrektion.

Fall III, 1.

Fuchs beobachtete 1882 eine eigentümliche Veränderung der Chorioidea, die er für ein dem „Makularkolobom nahestehendes Kolobom“ hält.

Die betreffende Stelle, etwa 4—5 P D groß, befand sich nach oben und außen von der Macula lutea. Verfasser schildert seinen Befund mit folgenden Worten:

„Die Veränderung der Chorioidea besteht aus einer hellen gelb-weißen Zeichnung auf schwarzem Grunde. Letzterer ist in den mittleren Partien nur in Form vereinzelter schwarzer Flecke sichtbar, während er an den Rändern mehr hervortritt. Hier löst sich nämlich die helle Zeichnung in zahlreiche vereinzelte zungenförmige oder kolbenförmige Ausläufer auf, zwischen welchen der dunkle Grund sich weithinein erstreckt. Diese Randteile lassen sich mit dem Arbor vitae vergleichen, wie er auf dem Schnitte des Kleinhirns erscheint. Die Netzhautgefäße laufen über die Stelle hinweg."

Außer den Netzhautgefäßen zeigten sich noch andere Gefäße, die wahrscheinlich der Chorioidea angehörten. Da Anzeichen einer chorioiditischen Erkrankung fehlten, ein Gesichtsfelddefekt nicht vorhanden war, glaubte Fuchs, wie schon erwähnt wurde, den Befund für ein angeborenes Leiden, für ein Kolobom, halten zu müssen.

Fall III, 2.

Rindfleisch sah 1894 ein nach oben gerichtetes Kolobom. Dasselbe begann in einer Entfernung von 1 P D von dem oberen Rande der etwas horizontal verlängerten Papille und zog sich nach oben und etwas temporalwärts. Die Form war oval, der größte Längsdurchmesser betrug $3^1/_2$, der größte Querdurchmesser $2^1/_2$ P D. Der Grund des Koloboms war um 4—5 D vertieft (= $1^1/_2$—2 mm) und bot eine unregelmäßige, faltige Oberfläche. An beiden Längsseiten zeigte das Kolobom Pigmentanhäufung, die an den beiden anderen Seiten fehlten. Außerdem fanden sich chorioiditische Herde im ganzen Augenhintergrunde. Das Gesichtsfeld wurde von dem Patienten nur unsicher angegeben, es bestand wohl eine geringe Einengung an der Nasenseite. V = Fingerzählen in 5—6 m. Jedoch ist hier zu erwähnen, daß Patient infolge eines Traumas eine Netzhautablösung in der Makulagegend sich zugezogen hatte. Die Spannung des Bulbus war etwas geringer als die des gesunden Auges.

Fall III, 3.

Vergl. Fall II, 2. Es handelt sich um ein in beiden Augen auftretendes Kolobom. Während im linken Auge das Kolobom außen und unten lag, befand es sich im rechten außen und oben. Die nähere Beschreibung des Befundes im rechten Auge ist zusammen mit dem des linken Auges bereits gegeben. (Fall II, 2.)

Fall III, 4.

In seiner Abhandlung über „einige seltene angeborene Anomalien des Auges“ erwähnt v. Hippel ein Kolobom, welches nach oben und außen gehend, sich in beiden Augen des Patienten in symmetrischer Lage vorfand. Es war ein „schräg ovaler, mehrere Papillendurchmesser betragender, glänzend weißer, scharf begrenzter Bezirk, der, am nasalen Rande intensiv pigmentiert, keine zweifellose Ektasie zeigte“. Einige Netzhautgefäße zogen über dasselbe hinweg. Sonst waren in dem Auge des Kindes keine Entzündungsprodukte wahrnehmbar.

Fall IV, 1.

Stein beschrieb 1902 ein Pferdeauge, das hochgradige Entwicklungsstörungen zeigte. Darunter befand sich auch ein Aderhautkolobom, welches oberhalb der Eintrittsstelle des Nervus opticus lag. Dasselbe stellte sich als ein etwa $1\frac{1}{2}$ cm großer Hohlraum dar, der überall mit noch ziemlich gut erhaltener Netzhaut ausgekleidet war.

Fall IV, 2.

In Valudes Arbeit „Colobome du nerf optique“ handelt es sich um einen sich oben an die Papille anschließenden, etwa ebenso großen, weißglänzenden Fleck. „Oben innen an der Papille war eine partielle, stark geränderte Ektasie von 2 mm Tiefe zu sehen. Sonst war an dem Auge nichts Krankhaftes wahrnehmbar.“

S = $^1/_4$. Hypermetropie = 2 D. Das andere Auge war völlig normal.

Fall V, 1.

Randall und Schweinitz bekamen 1888 einen Patienten mit frischer Iritis eines Auges in Behandlung.

Bei der ophthalmoskopischen Untersuchung zeigte die Papille nach unten und innen eine etwas stärkere Exkavation sowie grünliche Färbung. An der Außenseite der Papille befand sich ein gelblicher Konus, der von einem „scharf begrenzten, schwarzen Bande umfaßt“ bis zu einem durch Chorioidealatrophie und Pigmentanhäufung gebildeten Fleck reichte.

An der nasalen Seite der Papille zeigte sich „ein rundes weißliches Feld, welches die Papille berührte“, von dieser aber durch ein Band braun pigmentierter Chorioidea getrennt war. Die Mitte des Fleckes zeigte eine grünlichweiße Farbe, war opaleszierend und wies in seinem unteren nasalen Teil eine Exkavation von 1 mm auf. Nach oben und nach außen waren die Begrenzungen nicht scharf. Nach außen war der Fleck durch ein gelblich gefärbtes Band Chorioidea und einen starken schwarzen Pigmentstreifen begrenzt.

Fall V, 2.

Beckmann* sah 1893 einen 21jährigen russischen Soldaten, der an beiderseitigen Mikrophthalmus und Nystagmus sowie linksseitigen Strabismus convergens litt. Die Hornhäute waren ein wenig elliptisch geformt. Ihr längster Meridian zeigte am rechten Auge nach oben, im linken nach oben und außen. Die Papillen lagen etwas exzentrisch. Bei der ophthalmoskopischen Untersuchung waren im Hintergrund des rechten Auges nach innen und unten von der Papille, sich unmittelbar an diese anschließend, 2 große, weißglänzende Stellen zu sehen, deren Durchmesser den der Papille bedeutend übertraf. Ihre Form war etwa die eines unregelmäßigen Trapezes, die breite Seite nach der Peripherie gerichtet.

„Die Flecke reflektierten ein grelles weißes Licht, wodurch sie sich deutlich von der Papille abhoben. Bei

genauer Untersuchung war besonders im äußeren peripherischen Teil des inneren Fleckes eine zarte radiäre Streifung zu sehen, die an den übrigen Teilen nur undeutlich ausgeprägt war.“

In der Umgebung der Papille und der beiden Flecke zeigten sich geringe Pigmentablagerungen. Die beiden unteren arteriellen Netzhautgefäße liefen direkt zum unteren Fleck und verzweigten sich zum Teil im Gebiete desselben oder in dessen Nähe. Die Gefäßwandung war verdickt, das Innere verengt. Der Grund beider Flecke war vertieft. Während der Augenhintergrund im allgemeinen eine Refraktion von 2 D Hyperopie aufwies, waren zur Betrachtung des Grundes der Flecke Konkavgläser von 5—7 D erforderlich, mithin bestand eine Vertiefung von etwa 2—3 mm.

Finger zu zählen vermochte Patient mit dem rechten Auge in einer Entfernung von 15 Fuß. Schwache Konvexgläser (1—$1^1/_2$ D) besserten das Sehvermögen nicht. Gesichtsfeldmessungen konnten infolge des bestehenden Nystagmus nicht durchgeführt werden. Der Farbensinn war im allgemeinen intakt.

Im Anschluß an die vorstehend aufgeführten Fälle dürfte es nicht unangebracht erscheinen, in kurzer Zusammenfassung die Entwickelung der Theorien zu bringen, die bisher über das typisch gelegene und das atypisch gelegene Chorioidealkolobom aufgestellt worden sind.

I.

Entwickelung der Theorien über die typisch gelegenen Kolobome.

Das typisch gelegene Aderhautkolobom wurde 1831 zuerst von v. Ammon gelegentlich einer Sektion gefunden. Es war mit dem schon früher bekannten Iriskolobom vergesellschaftet. v. Walther hatte für diese Mißbildung schon eine Theorie aufgestellt. Wie der gesamte tierische Körper, so sollte sich auch das Auge aus zwei gleichen

Hälften aufbauen. Das Kolobom wurde für eine Hemmungsbildung angesehen und sollte den Rest dieser Zweiteilung darstellen. In dem v. Ammonschen Befund sahen viele Autoren eine Bestätigung der v. Waltherschen Theorie. Im Gegensatz zu ihnen sagte v. Ammon, gestützt auf die von v. Kieser gemachte Angabe, daß die bisher in einer gewissen Entwickelungsperiode beobachtete sogenannte Irisspalte nicht dieser, sondern der Chorioidea angehöre: Das Iriskolobom entsteht aus einer normal vorhandenen Irisspalte durch verzögerte Schließung und unvollkommene Entwickelung der Iris. Die Erklärung des Chorioidealkoloboms ergab sich aus den Angaben v. Kiesers von selbst, weshalb v. Ammon die Mißbildung auch Chorioidealkolobom genannt hatte. Die in den ersten Jahrzehnten beobachteten Chorioidealkolobome waren sämtlich mit dem Iriskolobom vergesellschaftet. Es wurde daher das Hauptgewicht auf eine Erklärung des Iriskoloboms gelegt.

Nagel äußert sich hierzu in einer 1860 erschienenen Abhandlung mit den Worten: „Die in Begleitung des Iriskoloboms vorkommenden angeborenen Anomalien lassen sich sämtlich auf die unvollkommene Schließung der fötalen Augenspalte zurückführen. Es scheint, daß die verschiedenen Formen und Kombinationen dieser Anomalien als verschiedene Grade einer und derselben Entwickelungshemmung zu betrachten sind. Da die Iris ein sekundäres Organ ist, welches erst spät durch Anschließen ihrer Substanz an den vorderen Rand der Chorioidea sich entwickelt, so ist ihre Bildung ganz von dem Zustande des Mutterbodens um diese Zeit abhängig, und Störungen in diesem müssen sich in ihr unfehlbar reflektieren. So ist es erklärlich, daß das Kolobom der Iris die unvollkommene Spaltschließung der Chorioidea und des Ciliarkörpers stets begleitet. Es scheint mir wahrscheinlich, daß bei der Bildung dieses Staphyloms eine ätiologische Bedeutung dem intraokulären Druck beizumessen ist. Die Schließung der fötalen Augenspalte geschieht in der Sklera früher als in der Chorioida. Da die Sklera auf früher Entwicklungsstufe

noch sehr dünn und nachgiebig ist, so kann die Bulbuswand an dieser Stelle nicht die normale Resistenz bieten.“ Von der Retina sagt Nagel, daß „das Verhalten derselben am wenigsten aufgeklärt ist“. Er führt nun die Befunde einzelner Autoren an, wonach Retinalelemente im Kolobom vorkommen und auch fehlen.

Es war hier besonders Arlt, der in seinem Handbuch der gesamten Augenheilkunde von 1856 den mikroskopischen Befund eines kolobomatösen Auges beschreibt. Es bestand darnach „nach unten vom Optikuseintritt eine Art Recessus oder Divertikel“. Im Grunde desselben ließen sich alle Formbestandteile der Netzhaut mikroskopisch nachweisen, „aber wie auseinandergezogen, schütter“. Einen bedeutenden Fortschritt für die Erklärung des Koloboms bedeuten die für die Entwickelungsgeschichte des Auges so wichtigen Entdeckungen von Schöler aus dem Jahre 1848 und von Kölliker aus dem Jahre 1861. Durch sie wurde nachgewiesen, daß die Augenspalte nicht von der Chorioidea, sondern von der Retina gebildet wird, daß sich ferner die Chorioidea erst zu einer Zeit bildet, wo die fötale Augenspalte sich schon geschlossen hat. Infolgedessen war das sogenannte Choridealkolobom, wenn man es als Produkt einer verzögerten Schließung der fötalen Augenspalte erklären wollte, eigentlich das Sekundäre, das Primäre hingegen ein Retinalkolobom. Die Genese des Koloboms war jedoch hiermit absolut nicht erklärt. Im Gegenteil kommen jetzt erst die voneinander abweichenden Befunde über das Verhalten der Retina im Bereich des Koloboms in Frage. Die meisten Autoren hatten das Kolobom mit einer bindegewebigen Membran, Interkallarmembran genannt, ausgekleidet gefunden. Ganz abweichend hiervon gestaltete sich der oben erwähnte Befund von Arlt. Hier waren deutlich Netzhautelemente im Kolobom nachweisbar.

Einen Fortschritt für die Erklärung des Koloboms bedeutete es, als 1869 Haab einen Fall von Chorioidealkolobom ohne Spaltbildung der Eris beschrieb. Zwar war dieses kein reiner Fall von isoliertem Chorioidealkolobom,

da das Stroma der Iris an der dem Chorioidealkolobom entsprechenden Stelle deutlich im Aufbau Defekte aufwies. Zwei Jahre später konnte jedoch Talko einen einwandfreien Fall dieser Mißbildung veröffentlichen. Hierdurch war von jetzt an das Chorioidealkolobom nicht mehr von der Genese des Iriskoloboms abhängig; denn auch dessen Erklärung war durch die Arbeiten von Schöler und Kölliker zweifelhaft gemacht. 1871 gab Hoffmann eine Erklärung darüber, wie das Entstehen von Chorioidealspaltungen zustande kommen sollte. Einmal konnte das Chorioidealkolobom dadurch entstehen, daß die Augenblase in den ersten Tagen ihrer Entwickelung sich nur im vorderen Teil schloß, während der hintere Teil länger offen blieb; dann konnte es seiner Ansicht nach dadurch entstehen, daß der nur locker vereinigte hintere Teil der Augenblase unter der Einwirkung eines gesteigerten intraokularen Druckes auseinanderging, eine Ansicht, die schon vor ihm Nagel zur Erklärung des Chorioidealspaltes ausgesprochen hatte. Vier Jahre später sagte Manz, gestützt auf den Befund eines bindegewebigen Stranges, der sich vom Boden eines Koloboms erhob und an der Cornea inserierte, sowie durch ähnliche schon vorher seitens Stellwag, Arnold und Hannover beschriebene Fälle: „Bei dem Zustandekommen des Coloboma bulbi sind es drei Faktoren: Eine Störung im Schließungsprozeß der fötalen Augenspalte, eine daran sich knüpfende der sekundären aus den das Auge umgebenden Kopfplatten entstehenden Bildungen und eine Ektasie der endlich sich bildenden Narbe, resp. eine unter dem Einfluß eines inneren Augendruckes erfolgende Dehnung der der Lücke anliegenden Gebilde.“

Die Störung des Schließungsprozesses sollte durch das Persistieren der mit dem Mesoderm in die sekundäre Augenblase eindringenden Gefäße stattfinden. Hierdurch würden die sogenannten Brückenkolobome erklärt: „Da die Schließung der Augenspalte“, so sagt Manz, „zu einer Zeit zustande kommt, in der sowohl Chorioidea als Sklera noch nicht

als feste Membrane ausgebildet sind, sondern als weiche, wenig differente Hüllen die Augenblase umgeben, so ist es wohl verständlich, wie die Schließung an einigen Punkten zustande kommen kann, an anderen nicht, wie vollständige und unvollständige Brücken sich bilden können, was nicht wohl der Fall sein könnte, wenn der intraokulare Druck einer vollständig geschlossenen Membran gegenüber wirkte.“ Manz glaubte, daß die Genese der Chorioidealkolobome schon jetzt klar läge. Jedoch schon 1876 sah er bei der miskroskopischen Untersuchung eines Auges, daß Gebiete des Koloboms vollständig mit Retinalelementen ausgekleidet waren. Der Fall verhielt sich also ebenso wie der schon erwähnte Fall Arlts. 1878 stieß Haab bei seinen Untersuchungen auf einen gleichen Befund. Das Verhalten der Retina zeigte jedoch noch eine besondere Merkwürdigkeit dadurch, daß die Retinalelemente in der Umgebung des Äquator Bulbi geradezu eine Verdoppelung aufwiesen. Schmidt-Rimpler sagte daher 1880 bei einem dem Manzschen ähnlichen Befund: „Für alle diese Fälle kann von einem ausgebliebenen Verschluß der primären Augenspalte nicht wohl die Rede sein, wir haben es vielmehr mit einer zurückgebliebenen oder auch veränderten Entwickelung zu tun, die zwar mit Vorliebe die Gegend der Fötalspalte befällt, aber meist am schärfsten im Chorioidealgewebe hervortritt.“ Schmidt-Rimpler meint daher, daß eine von Manz schon erwähnte, aber abgelehnte Erklärung die richtigere sei, daß sich nämlich „die Netzhautspalte, wenn auch verspätet, noch geschlossen habe, daß es aber später nicht zu einer normalen Entwickelung der Retina an dieser Stelle komme, oder daß sie später wieder zerstört worden sei“. Ein Jahr später hat dann Deutschmann die Manzsche Theorie und alle Ansichten, die die Entstehung des Koloboms durch eine Hemmungsbildung gedacht wissen wollen, verworfen und die Chorioidealkolobome für die Erscheinung einer intrauterinen Chorioretinitis erklärt. Deutschmann benutzte zur Zucht ein männliches Kaninchen, dessen Auge durch Impfung mit tuberkulösem

Material erkrankt war. Ein Junges des ersten Wurfes kam mit Chorioretinitis disseminata und Sehnervenkolobom behaftet zur Welt. Ein zweites von einem andern Wurf zeigte doppelseitiges Iris- und Aderhautkolobom. Nach Untersuchung des Auges sagt Deutschmann bei Begründung seiner Theorie: „Zu einer Zeit der Entwickelung, da die Netzhautspalte sich eben schloß, entstand in der ganzen Ausdehnung dieser Spalte, in dem Gewebe, das die Sklera und Chorioidea darstellt, ein Entzündungsprozeß, der mit Infiltration dieser Gewebsschicht und Exsudatbildung einherging und zunächst zu narbiger Degeneration und Verwachsung dieser als Sklera und Chorioidea differenzierten Membranen führte. Wie wir das aber auch bei der extrauterinen Chorioiditis sehen, so zog auch hier der Entzündungsprozeß die Netzhaut bald in Mitleidenschaft. Das Pigmentepithel begann zu wuchern, ebenso der bindegewebige Retinalstützapparat, und narbige Verwachsungen entstanden zwischen Netzhaut und Aderhaut. Andererseits wirkte aber das von der Chorioidea gelieferte Exsudat, das sich teilweise schon in Narbengewebe umgewandelt hatte, an denjenigen Stellen, wo die Netzhauträndern, die sich eben entgegengewachsen waren, wohl noch sehr lose in Zusammenhang standen, derart, daß es die lockere Verbindung der Ränder wieder sprengte und so dieselben nach beiden Seiten zurückzog.“ . . . „Damit gewinnt“, so sagt Deutschmann am Schluß seiner Arbeit, „für diese typischen Fälle zunächst der vage Begriff der Hemmungsbildungen eine solide Grundlage. Es liegt wohl nichts näher, als für die Erklärung der anderen bisher bekannt gewordenen Fälle von Iris- und Aderhautspalten auf einen gleichen intrauterinen Entzündungsprozeß zurückzugreifen.“

Die Theorie Deutschmanns war in ihrem Aufbau wesentlich vollendet. Es ließen sich die bisher beschriebenen Kolobomfälle durch sie leicht erklären, je nachdem man bald eine frühere, bald eine spätere Zeit der Entzündung annahm, bald die Art der Entzündung oder die Intensität derselben wechseln ließ. So erwarb sie sich

sehr schnell die Mehrzahl der Autoren zu Anhängern. Eine Begründung mag einmal darin liegen, daß die ganze Zeitströmung, wie v. Hippel sagt, dazu hinneigte, die Hemmungserscheinungen, wie Wolfsrachen, Hasenscharte usw. auf intrauterine Entzündung zurückzuführen, andererseits in der gerade jetzt sich häufenden Veröffentlichung von Makularkolobomen. Besonders bei Veröffentlichung dieser kann man beobachten, daß sich die Autoren der Theorie Deutschmanns anschließen, wie Hölzke, Thalberg, Pflüger, Silex, Lapersonne, Schweigger, Rindfleisch u. a.

Im Gegensatz hierzu stand die Manzsche Theorie gerade in der Erklärung der atypisch gelegenen Kolobome hinter der Deutschmannschen zurück. Aber die zahlreichen Fälle, wo Autoren neben dem Kolobom keinerlei entzündliche Prozesse wahrnehmen konnten, andererseits aber die Erfahrung, daß kolobomatöse Augen sehr zu degenerativen Prozessen neigen, ließen Manz und seine Anhänger auf ihrem Standpunkt beharren.

So sehen wir in den 80er Jahren einen heftigen wissenschaftlichen Streit entbrennen, der zu einer großen Menge von Publikationen führte und zur Klärung der Streitfrage wesentlich beitrug. Andererseits wieder sahen sich einige Autoren durch die Mängel beider Theorien bewogen, nach neuen, wohl erwähnenswerten Erklärungen zu suchen. Beginnen wir den Entwickelungsgang der Deutschmannschen Theorie zu verfolgen. Deutschmann selbst hatte schon seine Theorie den einzelnen bisher beobachteten Fällen anzupassen gesucht. So gibt er für das ganz verschiedene Verhalten der Retina in den von Haab, Manz, Schmidt-Rimpler und den anderen Autoren gemachten Beobachtungen folgende Erklärung:

Für die Fälle, wo in der Mitte des Koloboms keine Netzhautelemente wahrzunehmen waren, solche sich dagegen an den Rändern fanden, nimmt er eine Sprengung der sekundären Augenblase an. Für die wenigen, wo im ganzen Gebiet des Koloboms Netzhautelemente sich

in verworrener und unregelmäßiger Lagerung zeigten, äußert er seine Meinung dahin, daß der Verschluß der Spalte schon so fest war, daß eine Ablösung der Netzhaut mit nachträglicher Verwachsung mit der entzündeten Chorioidea stattfand.

Die Entzündung ließ sich natürlich für alle Punkte des Augeninnern annehmen. Den Grund dafür, daß dieselbe sich jedoch vorwiegend in der Umgebung der fötalen Augenspalte abspielte oder gerade hier ihre destruktive Wirkung ausübte, glaubte Wiethe darin sehen zu müssen, daß die Fötalspalte als Stelle des größten Wachstums eine Prädilektionsstelle für den Ausbruch von Entzündungen ist. Hölzke gibt in einer 1883 erschienenen Arbeit, in der er die Untersuchung eines mikrophthalmischen Kaninchenauges bringt, seine Meinung dahin zu erkennen, daß möglicherweise der Gefäßreichtum dieser Stelle als ein begünstigendes Moment hinzustellen sei. Dem Vorwurf, daß in sehr vielen Augen neben dem Kolobom keinerlei Erscheinungen einer abgelaufenen Entzündung sich vorfinden, suchen die Anhänger Deutschmanns durch die Behauptung zu begegnen, daß die Entzündungserscheinungen in einem Auge, dessen Chorioidea und Sklera noch nicht völlig entwickelt sei, haben anders ausfallen müssen, als in einem völlig ausgebildeten.

In den 90er Jahren fand die Deutschmannsche Theorie allmählich mehr und mehr Anhänger. Die letzten beiden sehr interessanten Arbeiten von Leber, Addario und in einer Beziehung auch die von Pichler versuchen hauptsächlich über die Entstehungsursache Aufklärung zu bringen.

Im Jahre 1898 erhielten Leber und Addario das wenige Tage alte Junge einer Ziege, welches mit einem Augenleiden zur Welt gekommen war, zur Untersuchung. Hierbei stellten sie das Vorhandensein eines Krankheitserregers im Auge fest.

An dem rechten Auge waren nur noch geringe Anzeichen einer durchgemachten Entzündung zu sehen. Hieraus

schlossen die genannten Autoren, daß solche Krankheitsprozesse, wenn sie zu einer bestimmten Zeit entständen, sehr wohl geeignet wären, „Störungen in der Entwickelung hervorzubringen, die sich bei späterer Beobachtung als angeborene Anomalien präsentierten, ohne einen Aufschluß über die Entstehungsursache zu geben".

Es sei nicht notwendig anzunehmen, daß die Ursache der Bildungsanomalie nur an der Stelle bestanden habe, wo die späteren Bildungsfehler sich zeigen. „Wenn die fötale Spalte", so äußern sich die Autoren, „sich nicht schließt und kein Exsudat gefunden wird, so kann dies daran liegen, daß der Krankheitsprozeß das Wachstum der ganzen Anlage beeinträchtigt hat; obwohl hier die Störung als eine ganz allgemeine gedacht werden kann, so werden sich später die Folgen nur an einer umschriebenen Stelle zeigen." Sie nehmen mithin an, daß Mikroben die Erreger der Entzündung und somit indirekt auch die Entstehungsursache der Kolobome sind. In ihrer Annahme sahen sich die beiden Autoren bestärkt, als noch mehrere Junge desselben Muttertieres neben angeborenen Augenaffektionen noch Körpermißbildungen zeigten. Hierdurch glaubten sie auch einen Schluß auf die Erblichkeit dieser Augenanomalie machen zu können. Sie nehmen an, daß in dem Muttertiere eine Disposition, „mikrobische Krankheitsursachen" auf den Fötus übergehen zu lassen, bestehe.

Die letzte Arbeit, die sich streng auf die Seite Deutschmanns stellt, ist 1904 von Nicodemie veröffentlicht. Er legt der fötalen Augenspalte für die Bildung des Koloboms nur insofern eine Bedeutung bei, als dort ein Locus minoris resistentiae für die Bulbushüllen geliefert wird. Die Entzündungsprozesse verhinderten den normalen Verschluß, führten zur Wucherung des Bindegewebes auf Kosten der Elemente der Netzhaut, Aderhaut und sogar der Lederhaut. In der Lues sieht Verfasser eines der wichtigsten ätiologischen Momente.

Nicodemie stellt sich in seiner Arbeit in direkten Gegensatz zu den 1888, 1890 usw. erschienenen Arbeiten

von Heß, in denen der Autor gerade in den bindegewebigen Strängen im Grunde der Kolobome, weil sie oft Knorpeleinlagerungen enthalten, einen Beweis gegen eine Entzündung sieht.

Bei dem Ausbau der Manzschen Theorie hat der Autor selbst den von ihm 1876 gefundenen, oben erwähnten Fall mit Retinalelementen innerhalb des Koloboms dadurch zu erklären gesucht, daß er annahm, die sekundäre Augenspalte bliebe bestehen und schließe sich durch heterogenes Narbengewebe. Durch Kontraktion und durch die Dehnung der den Narben angrenzenden Bestandteile würden Retinalelemente hineingezogen, — eine Erklärung die Schmidt-Rimpler zurückweist. Schmidt-Rimpler und mit ihm Bock nimmt eine nachträgliche Verwachsung des retinalen Spaltes an.

Einen Beitrag zum Ausbau der Manzschen Theorie lieferten Hänel und Heß. Besonders letzterer fand in einer Reihe von ihm untersuchter mikrophthalmischer Augen im Gebiete des Koloboms eine Bindegewebsleiste, die sogar manchmal Knorpelgewebe enthielt. Heß nimmt deshalb mit Recht an, daß nicht die von unten eindringenden Gefäße die Ursache des Koloboms sind, sondern das Persistieren des Mesoderms in der Augenspalte selbst. Heß nimmt eine „Verschiebung der Differenzierungsgrenzen des mesodermalen Bindegewebes“ an, das, wie die Entwickelungsgeschichte lehrte, durch den fötalen Augenspalt in das Augeninnere eindringt und sich endlich zu dem Glaskörpergewebe umwandelt, während sich aus dem außerhalb des Bulbus bleibenden Teil des mesodermalen Gewebes die Chorioidea und Sklera bildet. Das Offenbleiben des Spaltes erstreckt sich anfangs, wie Heß meint, natürlich auf beide Blätter der Retina, nachträglich tritt jedoch bei Zurückbleiben des äußeren Blattes, des Pigmentblattes, ein Wucherungstrieb des inneren retinalen Blattes ein, welches über die Ränder des Koloboms hinauswächst und den Boden desselben ausfüllt. Als Grund der Verschiebung der Differenzierungsgrenze des Mesoderms zuungunsten des

Glaskörpers läßt er die Annahme einer chronischen Entzündung, die zur Hypertrophie des Mesoderms führt, gelten.

Im Jahre 1900 hat dann Pichler bei einer Besprechung über die zur Zeit herrschenden Theorien auch zu der Manzschen Lehre Stellung genommen. Pichler glaubt, daß es nicht nötig sei, das Kolobom als Endprodukt einer und derselben Ursache aufzufassen. So erkennt er an, daß wohl in vereinzelten Fällen ein intrauteriner Entzündungsprozeß zu einem sich als Kolobom präsentierenden Endprodukt führen kann. Im Prinzip erklärt er sich jedoch gegen die Ansicht Deutschmanns. Bei Besprechung der Manzschen Theorie läßt sich Verfasser des weiteren über die Möglichkeit aus, wie man sich die Ursachen und den Vorgang einer Hemmung der Entwickelung des Auges denken kann. Pichler geht in seiner Erklärung von der allgemeinen Annahme aus, daß viele Spaltbildungen durch mangelhaften Bildungstrieb entständen. Er will diesen Satz auf die Hemmungsbildungen des Auges bezogen wissen und zieht hieraus nun eine Anzahl geistreicher Schlüsse.

Dem mangelhaften Bildungstrieb müsse eine Ernährungsstörung zugrunde liegen. Diejenigen Organe, welche zu der Zeit, wo die Schädigung den Organismus trifft, die stärkste Wachstumstendenz, mithin auch das meiste Nahrungsbedürfnis haben, müßten naturgemäß am hauptsächlichsten hiervon betroffen werden, und zwar am stärksten an der Stelle des größten Wachstums; in bezug auf das Auge gelte dies, falls die Schädigung kurz vor dem Schlusse der fötalen Augenspalte stattfindet, für die Ränder desselben. Den Grund der Ernährungsstörung müsse man in der Einwirkung von schädlichen Substanzen auf den Organismus suchen. Als Beweis führt der Autor die Mißbildung der Zähne bei hereditärer Lues an. Hier werde „durch einen Krankheitsstoff das Epithel derart geschädigt, daß es wohl seine gewöhnlichen Funktionen erfüllen kann, dort aber, wo es erhöhter Energie bedarf, sei es dazu nicht oder nur unvollkommen mit Pausen, wie die schichtweise Ablagerung des Schmelzes beweist, imstande". Eine ähnliche

Erscheinung an den Zähnen sei auch bei der Rachitis wahrnehmbar, die gleichfalls auf Krankheitsstoffe oder mangelhafte Ernährung zurückzuführen sei. „So spricht dies ebenfalls sehr für die Annahme, daß es im embryonalen Leben Schädlichkeiten gibt, die geeignet sind, besonders die Lebensenergie höher organisierter Zellen als die Epithelien zu schwächen. Welche Epithelien von der Noxe gerade am meisten betroffen werden, hängt von der Lebensperiode ab, in der dieselbe einsetzt."

Wie bei jedem Gifte erst eine reizende, dann eine lähmende und zum Schluß eine abtötende Wirkung wahrzunehmen ist, und wie die Giftwirkungen auf die verschiedenen höher oder niedriger organisierten Gewebe bei derselben quantitativen Einwirkung die verschiedenen Stufen der Effekte zeigen können, so kann man annehmen, daß bei der Entwickelung des Auges einmal das Mesoderm in seinem Bildungstrieb gereizt, das Ektoderm am Rande der Augenblase gleichzeitig gelähmt werde. In Anbetracht der Tatsachen, daß mit der Mißbildung des Auges sehr häufig Mikrokephalie sowie andere angeborene Erkrankungen des Gehirns verbunden sind, sagt schließlich Pichler, indem er auch auf die Ansicht Kundrats eingeht, der einen trophischen und reflektorischen Einfluß eines intrauterin erkrankten Gehirns als Ursache von Kolobombildung und Mikrophthalmus ansieht:

„Jede Schädlichkeit, die imstande ist, in bestimmten embryonalen Wachstumsperioden besonders das Gehirn in seinem Wachstum zu schädigen, ist geeignet, den Anlaß zu einer derartigen Mißbildung abzugeben. Die häufigste Ursache erblicke ich in der Bluternährung und in einer spezifischen Giftwirkung von Toxinen, also die Einwirkung von Noxen, die zwar nicht an Ort und Stelle entstehen, aber hier einen Locus minoris resistentiae finden, der begründet ist in der höheren Organisation der Zellen, dem größeren Nahrungsbedürfnis und der spezifischen Affinität." Eine der Hauptnoxen sieht er in der in der Lehre der Autointoxikation die wichtigste Rolle spielenden Stoff-

wechselprodukte des Darmes. Pichler hat es, wie wir sehen, in feiner Weise verstanden, beide herrschende Theorien, die von Manz sowohl wie die von Deutschmann, ineinander zu verschmelzen. Zwar neigt er mehr dem Standpunkt Manz' zu und erklärt sich gegen die Annahme einer direkten Entzündung des Augeninnern. Andererseits aber spiegelt sich bei ihm in der Anerkennung einer Toxinwirkung unverkennbar ein Einfluß der Deutschmannschen Anschauung wieder. So bildet Pichler gleichsam ein Bindeglied beider Theorien.

Abweichend von diesen beiden die Vorherrschaft behauptenden Theorien finden wir noch in der Literatur eine Anzahl Meinungsäußerungen, welche auch das typisch gelegene Kolobom in anderer Weise erklären zu müssen glauben. Ginsberg führt eine primäre Störung im mesodermalen Bindegewebe als Ursache an, vermag aber keine Erklärung über die Art der Entstehung zu geben. Er stützt seine Ansicht auf das antagonistische Verhalten der vitrealen und retinalen Gefäße, indem er ausführt, daß das Persistieren der vitrealen Gefäße, in denen Manz die Ursache des Koloboms erblickt, eine Ausbildung der retinalen Gefäße nicht zuläßt. Pichler nimmt neben verschiedenen anderen hauptsächlich eine mechanische Ursache als Entstehungsgrund an. Er richtet sich hierbei nach den Versuchen, die er an einem unten mit einem Schlitz versehenen Gummiball anstellte. In der Entwickelung seiner Ansicht kommt er zu dem Ergebnis, daß bei zu geringem Fruchtwassergehalt durch das Amnion, allenfalls auch durch einen nach oben geschlagenen Arm, ein Druck auf das Auge ausgeübt werden kann, welcher ein Klaffen der Augenspalte und ein Ektropion (Hervortreten des inneren Retinalblattes über die Spalte) hervorzurufen imstande ist, sodaß eine Vereinigung der äußeren Blätter verhindert wird, während ein Verwachsen der inneren zustande kommen kann. Pichler sucht hierdurch das Vorhandensein von Netzhautelementen im Kolobom zu erklären. Je nachdem dann das innere Blatt sich ausbildet oder durch

Dehnung zugrunde geht, würde sich die Lichtempfindung an dieser Stelle verhalten.

II.

Entwickelung der Theorien über die atypisch gelegenen Kolobome.

Zu den atypisch gelegenen Kolobomen rechnet man naturgemäß alle diejenigen, welche nicht in der Richtung der fötalen Augenspalte liegen, d. h. welche in dem ausgebildeten Auge eine andere Richtung als die nach unten hin einnehmen. Hierzu kann man dann auch die sogenannten Makula- oder Zentralkolobome zählen, welche gewissermaßen nur als eine Unterabteilung die bei weitem häufigsten dieser Gattung sind und durch ihre wichtige Lage an der Macula lutea ein spezielles Interesse erregt haben. Sie sind auch als die ersten dieser Gattung von v. Ammon 1852 entdeckt worden. v. Ammon hat gemäß seiner Erklärung des typischen Chorioidealkoloboms auch das Makularkolobom als Rest einer Chorioidealspalte angesehen. Manz hat dann im Sinne seiner Theorie das Makularkolobom dadurch zu erklären gesucht, daß er die Makula als einen Teil der Fötalspalte ansah, und zwar nimmt er an, daß ein Fortsatz der fötalen Augenspalte oberhalb des Sehnerven zu einer ungewöhnlichen Zeit offen bleibe und so eine mangelhafte Ausbildung der Makula bedinge. Um alsdann aber die Lage der Makula nach außen zu erklären, stellt er eine Hypothese auf, wonach in der Entwickelungsgeschichte zu einer gewissen Zeit eine Rotation des Bulbus stattfinde. Dieser Hypothese glaubte Nuël nicht die Wahrscheinlichkeit absprechen zu dürfen, als er 1886 ein temporal gelegenes Kolobom, das noch einen Teil der Papille einnahm, zu beobachten Gelegenheit hatte.

Daß die Makula wirklich ein Teil der Fötalspalte sei, glaubte man nach den Entdeckungen von Hannover und Rotholz annehmen zu können. Diese fanden einen bindegewebigen, radiär zum Bulbus verlaufenden und durch die

Sklera sich hinziehenden Strang, den sogenannten funiculus sclerae, welcher als Rest der in die Augenspalte eindringenden Gefäße aufgefaßt wurde. Bei den Bestrebungen, den Nachweis zu führen, daß die Makula in der Tat ein Teil der fötalen Augenspalte sei, ist besonders Vossius hervorgetreten. Dieser glaubte, auf anatomischem Wege eine Drehung des Augapfels nachgewiesen zu haben (1883) und zwar durch das Verhalten des Sehnerven und des Rect. sup. Letzterer sollte beim Embryo mehr lateral gelegen sein als beim Erwachsenen. Die „Ursache sollte die Verschiebung der Augenblase von der Seite nach vorn in die Parallelstellung der Augenachse sein, sowie das Mißverhältnis zwischen Längenwachstum des Sehnerven und dem Anteil, der auf ihn an der Länge der Orbitalachse käme. Bei Rückwärtsdrehung des Optikus erhalte die Makula und die Gefäßeintrittsstelle wieder ihre alte Lage, d. h. die nach unten hin." Durch die eben gedachte Drehung mußte das nach unten gerichtete, sehr häufige Kolobom als die kompliziertere Hemmungsbildung, für die noch ein Ausbleiben der Bulbusdrehung angenommen wurde, betrachtet werden. Wir sehen jedoch, daß eine Anzahl Autoren die Vossiussche Hypothese akzeptierte. So schließt sich Schnabel ihm an, glaubt jedoch, daß bei dem regulär nach unten gelegenen Kolobom die Annahme des Ausbleibens einer Drehung nicht nötig wäre.

Remak ist der Ansicht, daß die Drehungshypothese von Manz insofern Schwierigkeiten biete, als dann die größte Anzahl der Chorioidealkolobome nach innen im horizontalen Meridian zu erwarten wäre. Trotzdem müßte man das Chorioidealkolobom nach der Manzschen Theorie vom Offenbleiben der Fötalspalte ableiten, da die Macula lutea — infolge ihrer Eigentümlichkeiten, d. h. Mangel an Gefäßen, geringe Anzahl von Nervenfasern und Fehlen der meisten Retinalschichten — wohl aus der Fötalspalte hervorgehend gedacht werden kann. Bald darauf gelangte Chievitz zu der Ansicht, daß die Hypothese von Manz, die Makula sei ein Teil der Fötalspalte, zurückzuweisen sei, da sich

nach seinen Untersuchungen die Fovea centralis erst im sechsten Monat allmählich ausbilde.

Einen sehr originellen und für die Erklärung atypisch gelegener Kolobome wichtigen Befund machte 1900 van Duyse geltend. Dieser beobachtete bei einem $13^1/_2$ cm langen Embryo neben der normalen Fötalspalte noch eine zweite Spalte, die vom Retinalbecher zum Äquator zog und mit der normalen Spalte zusammenfloß. Verfasser meint, daß diese Spalte überall vorkommen könne und zur Bildung der bisher so unerklärlichen atypisch gelegenen Kolobome führe.

v. Hippel nimmt in seiner letzten großen Arbeit, wo er die Entstehung des Koloboms durch Entzündung für vollkommen ausgeschlossen hält, zur Erklärung der Makularkolobome diesen 1900 veröffentlichten Befund van Duyses zu Hilfe. Er ist der Ansicht, daß diese Kolobome nur durch einen zweiten fötalen Augenspalt Erklärung finden könnten.

Der Deutschmannschen Theorie schlossen sich bei der Erklärung der Makularkolobome Pflüger, Wiethe, Lapersonne, Kraftschenko und van der Hoewe an. Wiethe unterscheidet sich in seiner Ansicht über die Makularkolobome insofern von Deutschmann, als er bei vielen derselben, die mit einer Exkavation versehen sind, diese als das Primäre und Angeborene annimmt, während die Veränderung in der Chorioidea ein Produkt späterer Erkrankung sein soll. Der Annahme Manz', daß die Makula ein oberhalb des Sehnerven liegender Teil der Fötalspalte sei, schließt sich van Duyse an. Er hält jedoch die Hypothese einer Drehung des Bulbus für nicht annehmbar und sagt in seiner 1884 erschienenen Arbeit, man nehme am besten an, daß die oberhalb des Sehnerven liegende Partie der Fötalspalte ihre Veränderung durchmache, sich dabei von ihr durch Entwickelung der Retina und Chorioidea trenne und etwas nach außen und abwärts schiebe. „Je nachdem nun der obere Teil der Spalte sich weiter verhält, wird es eine normale Papille oder ein

peripapilloses Staphylom, ein Kolobom der Sehnervenscheibe geben. Wird auch der Verschluß der unteren Partie des Spaltes gestört, so kommt ein großes Kolobom des Bulbus zustande.“ Pflüger schließt sich der Ansicht an, daß in einer gewissen Fötalperiode die Augenspalte nach außen gerichtet ist und meint, daß in seinem Falle, einem temporal von der Papille gelegenem Kolobom, die Drehung ausgeblieben sei. Picqué widerspricht der Vossiusschen Ratationstheorie, gibt aber zu, daß die Makula ein Teil der Fötalspalte ist im Sinne van Duyses. Silex spricht sich in einer 1888 veröffentlichten Arbeit für die Annahme einer intrauterinen Entzündung aus, meint jedoch, daß bei dem Makularkolobom die Fötalspalte gar nicht in Betracht käme. Die Bilder dieser intrauterin abgelaufenen Chorioiditiden müßten ein anderes Aussehen haben als die bei Erwachsenen, da der Pigmentgehalt des Auges bei einem Fötus und einem Erwachsenen verschieden sei, und eine Chorioiditis, die zu einer Zeit verlaufe, wo eine Ablagerung von Pigment im Stroma der Chorioidea noch nicht vorhanden sei, ein anderes ophthalmoskopisches Bild zeigen müsse als die Chorioiditis eines Erwachsenen.

Die Erklärungen des Makularkoloboms auf Grund einer Fötalspalte haben sehr bald das Bedenken vieler Autoren wachgerufen und Anlaß zu Erklärungsversuchen gegeben, welche die Entstehung des Koloboms von der Fötalspalte unabhängig machen. So hat Schmidt-Rimpler eine Erklärung des Koloboms verlangt, welche seine Entstehung als unabhängig von der Fötalspalte hinstellt. Haab hat 1878 angenommen, daß die Ursache desselben in erster Linie in einer Störung der Gefäßentwickelung innerhalb der Sklera und Chorioidea zu suchen sei, während die Fötalspalte nur eine Prädilektionsstelle ist. Lindray Johnson hat das Kolobom für die geschrumpfte, bindegewebige Narbe eines atrophierten Naevus gehalten (1890). Eine ähnliche Erklärung hat im Jahre 1897 Deyl gegeben. Er faßt die von ihm beobachteten Makularkolobome als Folgen einer „chorioidealen Teleangiektasie“ auf, durch welche

die Entwickelung der Aderhaut und der äußeren Netzhautschichten verhindert wird. Solche Teleangiektasien, die bei Neugeborenen im Gesicht und über der Augengegend vorkommen, seien spontaner Rückbildungen fähig. Das Endprodukt dieser ergebe dann das Aussehen solcher Kolobome. Naumoff hat 1890 die Ansicht ausgesprochen, daß die Makularkolobome möglicherweise durch Blutungen, welche im fötalen Leben oder während der Geburt speziell in der Makulagegend auftreten, entständen. Denn nach Resorption dieser Blutungen könnte leicht das Bild eines Koloboms hervorgerufen werden. 1898 hat dann Bach eine neue Erklärung für das Makularkolobom zu bringen gesucht. Er nimmt für den Fall, daß das Vorkommen von atypisch gelegenen Kolobomen anatomisch wirklich einwandfrei nachgewiesen werden sollte, was seiner Ansicht nach bisher nicht der Fall sei, an, daß „in einer gewissen Entwicklungsperiode des Auges, wo die Linse das ganze Bulbusinnere ausfüllt, durch die ungleich dicke Gefäßkapsel der Linse eine Druckwirkung auf die anliegende Netzhaut ausgeübt wird, wodurch diese in ihrer Ausdehnung gehindert wird. Damit könne es vor allem auch zur Behinderung und Verschiebung der Pigmentbildung kommen, wobei es wiederum möglich sei, daß eine Verklebung der ineinander liegenden Schichten erfolge, die nachträglich bei der Lösung infolge des sich noch ausbildenden Glaskörpers zu einer Zerrung der Netzhaut führt, — auch ein Moment, welches eine nicht normale Netzhautbildung und Pigmentverschiebung erklären könnte". Elschnig ist der Ansicht (1900), daß gemäß seinem Befunde eine Erklärung des Koloboms dahin gegeben sei, daß die sekundäre Augenblase infolge einer „Wachtumstendenz von abnormer Größe und Richtung Sprossen in das umliegende Kopfplattengewebe, d. h. zwischen Chorioidea und Sklera treibe." Diese Sprossen würden dann durch das Andringen des Kopfplattengewebes in ihrer Weiterentwickelung schließlich gehemmt, bildeten aber ein Hindernis für die weitere normale Entwickelung der Chorioidea.

Eine der wichtigsten Arbeiten für die Erforschung der Genese des Koloboms ist unstreitig die 1903 von v. Hippel veröffentlichte Arbeit: „Embryologische Untersuchungen über die Entstehungsweise der typisch angeborenen Spaltbildungen.“ v. Hippel ist der erste, dem es vergönnt gewesen ist, eine große Anzahl teils mit Kolobom behafteter teils normal entwickelter Augen mikroskopisch in systematischer Reihenfolge zu untersuchen. Die Möglichkeit hierzu bot ihm ein in seinem Besitz befindliches männliches Kaninchen, welches mit Chorioidealkolobom behaftet, diese Anomalien auf seine Nachkommen vererbte. An diesen verfolgte er besagte Anomalien von ihrer Entstehung bis zu ihrer Ausbildung. Die wichtigsten Folgerungen, die v. Hippel hieran schloß, sind ungefähr folgende:

Das Kolobom ist erblich, auch von seiten des Vaters, „der Keim zur Entstehung des Koloboms liegt in dem Spermatozoon oder dem Ei des Elternpaares. Damit ist die ätiologische Bedeutung aller mehr oder weniger zufälligen typischen Schädlichkeiten, die während der Gravidität von der Mutter auf die Frucht übergehen könnten, ausgeschlossen“. v. Hippel sieht in dem Kolobom eine reine Hemmungsbildung. Das Mesoderm, welches in normaler Weise an der fötalen Augenspalte vorkommt, ist in den betreffenden Fällen abnorm stark entwickelt und persistiert auch abnorm lange. Hierdurch wird ein Verschluß der fötalen Augenspalte verhindert. Durch Faltenbildung der inneren Retinalschicht wird dann ein mehr oder minder großer Teil der offen gehaltenen Spalte mit Retinalelementen bedeckt. So kann eine vollständige Auskleidung des Kolobomgebietes mit Retinalelementen stattfinden, ohne daß ein nachträgliches Verwachsen der Ränder der fötalen Augenspalte anzunehmen ist.

Diese Faltenbildung hat v. Hippel in ihrer stufenweisen Entwickelung an verschiedenen Kaninchenaugen verfolgen können. Hierdurch werden auch die Befunde verschiedener älterer Autoren, die eine doppelte Schicht von Retinalelementen im Bereich des Koloboms nachgewiesen haben,

verständlich und erklärlich. v. Hippel ist zu der Ansicht gelangt, daß sämtlichen Kolobomen eine einheitliche Erklärung ihrer Enstehungsursache zugrunde gelegt werden müsse. Für die Kolobome, welche in größerer Entfernung von der fötalen Augenspalte liegen, sowie für die Makularkolobome nimmt er im Einklang mit van Duyse eine zweite fötale Augenspalte an, während er alle in der Nähe des Optikus befindlichen durch die Annahme eines starken Wachstums der Netzhautduplikatur auf der einen Seite der fötalen Augenspalte zu erklären sucht. Diesen Ausführungen v. Hippels pflichtet Mannhard im allgemeinen bei, stellt sich jedoch insofern zu ihm in Gegensatz, als er ein nachträgliches Verwachsen der fötalen Augenspalte annimmt. Levisohn vertritt im Gegensatz zu v. Hippel, der die Faltenbildung der Retina als einen Vorgang normalen Wachstums ansieht, die Ansicht, daß die Bildung der Netzhautduplikaturen beim Kolobom eine erhöhte Wachstumstendenz der inneren Schicht der Retina notwendigerweise voraussetze. Dies sei leicht daraus zu ersehen, daß die Retina bei einer Duplikatur einen bedeutend größeren Raum ausfüllen müsse als das Innere des Auges sonst ausfülle. Auch die Pigmentierung spreche für eine erhöhte Wachstumsenergie. Levisohn glaubt, daß der durch die Störung im Schlusse der Fötalspalte gesetzte Reiz auf die Entwickelung der benachbarten Gewebe einen Einfluß in dieser Hinsicht ausübt.

Bei Betrachtung der einzelnen Hypothesen glaube ich mich in der Erklärung meines Falls der Ansicht v. Hippels über die Entstehung der am Sehnerven gelegenen Kolobome anschließen zu müssen. Seine embryologischen Forschungen sind in ihrem systematischen Aufbau einzig dastehend, und seine Erklärungsweise erscheint mir einfach und einleuchtend. Es ist wohl denkbar, daß durch ein mesodermales Gewebe, welches hauptsächlich an der temporalen Seite des Sehnerven ausgebildet war, ein Verschluß der fötalen Augenspalte verhindert worden ist. Das mesodermale Gewebe kann als rein mechanischer

Faktor den Verschluß verhindert haben, oder es kann vor seiner gänzlichen Resorption auf das weitere Wachstum der äußeren Retinalschicht einen so schädigenden und hemmenden Einfluß ausgeübt haben, daß ein Ausbleiben des Verschlusses an der betreffenden Stelle erfolgen mußte.

Literatur.

1854 Arlt: Die Krankheiten des Auges.

1860 Nagel: Angebornes Kolobom der Iris und der inneren Membranen des Auges. Arch. f. Ophthalm., VI.

1870 Talko: Das angeborene, nicht mit Iriskolobom komplizierte Kolobom der Chorioidea. Klin. Monatsbl. f. Augenhlk., VIII.

1872 de Montmeja: Coloboma de la chorioide dans un seul oeil, absence d'iris dans les yeux. Nagels Jahresberichte, 1872, p. 211.

1876 v. Graefe-Saemisch: Handbuch der gesamten Augenheilkunde, 2. Bd., p. 80.

Manz: Anatomische Untersuchungen eines Koloboms Iridis et chorioideae. Klin. Monatsbl. f. Augenhlk., p. 1—21.

1877 Schmidt-Rimpler: Zur weiteren Kenntnis einzelner Mißbildungen des Auges. Arch. f. Ophthalm., XXIII 4, p. 172.

1878 Haab: Beitrag zu den angeborenen Fehlern des Auges. Graefe, Arch. f. Ophthalm., XXIV 2, p. 257.

1880 Schmidt-Rimpler: Über Chorioidealkolobome mit Berücksichtigung ihrer Beziehung der Myopie. Arch. f. Opthalm., XXVI 2, p. 221.

1881 Deutschmann: Zur Pathologie der Iris und Aderhautkolobome. Klin. Monatsbl. f. Augenhlk., 1881, p. 101.

1882 Fuchs: Eine angeborene Bildungsanomalie in der Chorioidea. Arch. f. Augenhlk., XII, p. 1.

1883 Hölzke: Mikrophthalmus und Kolobom bei einem Kaninchen. Arch. f. Augenhlk., XII, p. 153.

Thalberg: Zur Statistik der Ätiologie der Hemmungsbildungen. Nagels Jahresberichte, 1883.

Vossius: Beitrag zur Lehre von dem angeborenen Konus. Klin. Monatsbl. f. Augenhlk., 1883.

1884 Remak: Ein Fall von Kolobom der Macula lutea. Zentralbl. f. prakt. Augenhlk.

Schnabel: Über Makularkolobom, physiologische Exkavation und angeborenen Konus. Nagels Jahresberichte, 1884, p. 276.

van Duyse: Du colobom central ou maculaire. Annale d'oculiste, Tom 91, p. 11.

Wiethe: Über Sklerastaphylome der Macula lutea. Nagels Jahresberichte, 1884.

1885 Pflüger: Mikrophthalmie und Mikrokephalie. Arch. f. Augenhlk., XIV, p. 1.

1886 Nuël: Colobome temporale du nerve optique. Annale d'oculiste, Tom. 93, p. 174.

Picqué: Anomalie de developpement et maladie congénitale du globe de l'oeil. Nagels Jahresberichte, 1886, p. 212.

1888 Silex: Zwei Fälle von sogenanntem Kolobom der Macula lutea. Arch. f. Augenhlk., XXVIII, p. 289.

Lapersonne: Colobome irien et chorioidite maculaire. Nagels Jahresberichte, 1888.

Heß: Zur Pathogenese des Mikrophthalmus. Arch. f. Ophthalm., XXXIV 3.

Randall et de Schweinitz: Ein Fall von Chorioidealkolobom nach der Nasenseite. Arch. f. Augenhlk., XIX, p. 203.

1889 Chievitz: Die Area und Fovea centralis beim menschlichen Fötus. Monatsschr. f. Anatomie und Physiologie.

1890 Naumoff: Über einige pathologisch-anatomische Veränderungen des Augenhintergrundes bei Neugeborenen. Arch. f. Ophthalm., XXVI 3, p. 140.

Heß: Weitere Untersuchungen über angeborene Mißbildungen des Auges. Arch. f. Ophthalm., XXXVI 1.

Lindray Johnson: Extrapapilläre Kolobome. Arch. f. Augenhlk., XXI, p. 291.

1892 Heß: Beiträge zur Kenntnis der pathologischen Anatomie der angeborenen Mißbildungen des Auges. Arch. f. Ophthalm., XXXVIII 3, p. 98.

1893 Adam Frost: Colobome of the Iris and chorioid and the temp side. (Erwähnt nach v. Hippels „Mißbildungen und angeborene Fehler des Auges.) Graefe-Saemisch, Handbuch der gesamten Augenhlk., 1893.

1893 Bock: Die angeborenen Kolobome des Augapfels. Wien, Verlag von J. Sapav.

Schleich: Beiderseitiges hinteres angeborenes Skleralstaphylom bei Hunden. Zeitschr. f. vergl. Augenhlk., VII.

1894 Beckmann: Ein Fall von atypisch kolobomatöser Veränderung des Augengrundes. Zentralbl. f. prakt. Augenhlk., p. 72.

Rindfleisch: Ein nach oben gerichtetes Aderhautkolobom. Klin. Monatsbl. f. Augenhlk., 1894, p. 91.

1896 Heß: Pathologisch-anatomische Studien über einige seltene angeborene Mißbildungen des Auges. Arch. f. Ophthalm., XLII 3, p. 214.

Kraftschenko: Ein Fall von Kolobom des gelben Fleckes. Nagels Jahresberichte 1896, p. 242.

1897 Ginsberg: Über angeborene Kolobome des Augapfels. Zentralbl. f. prakt. Augenhlk., 1897, p. 225—262.

1898 Deyl: Anatomische Erklärung des sogenannten Makularkoloboms. Nagels Jahresberichte, 1898, p. 381.

Bach: Pathologisch-anatomische Studien über verschiedene Mißbildungen des Auges. Arch. f. Ophthalm., XLV.

Bernhard: Ein Fall von abnormer Lage der Macula lutea und partiellem Kolobom der Chorioidea. Arch. f. Augenhlk., XXXVII 1, p. 61.

Leber und Addario: Angeborene Pan-Ophthalmie mit Bazillenbefund bei einer Ziege nebst Bemerkungen über fötale Augenentzündung. Arch. f. Ophthalm., XLVIII 1, p. 192.

Schmidt-Rimpler: Coloboma maculare. Deutsche med. Wochenschrift, 1899.

1900 Pichler: Beitrag zur pathologischen Anatomie und Pathogenese des Mikrophthalmus der Kolobombildung und des Glioms. Zeitschr. f. Augenhlk., III.

Graefe-Saemisch: Handbuch der gesamten Augenheilkunde: Mißbildungen und angeborene Fehler des Auges (v. Hippel). Verlag Engelmann, Leipzig.

van Duyse: Le colobome atypique. Nagels Jahresberichte, 1900, p. 291.

Elschnig: Das Kolobom am Sehnerveneintritt und der Konus nach unten. Arch. f. Ophthalm., LI 3, p. 393.

1901 v. Hippel: Einige seltene angeborene Anomalien des Auges. Arch. f. Opthalm., LII 3, p. 474.

1901 van Duyse: La double feute foetale et les colobomes atypiques. Arch. d'ophthalm., 1901.

1902 Stein: Über einen eigentümlichen Befund im Pferdeauge. Klin. Monatsbl., 1902, p. 286.

van der Hoewe: Einige Bemerkungen über das doppelseitige Kolobom in der Makulagegend nebst Mitteilungen eines neuen Falles. Arch. f. Augenhlk., XLVI, p. 66.

1903 v. Hippel: Embryologische Untersuchungen über die Entstehungsweise der typischen angeborenen Spaltbildungen des Augapfels. Arch. f. Ophthalm., LV 3, p. 507.

Levisohn: Kurzer Beitrag zur Histologie angeborener Augenanomalien. Arch. f. Ophthalm., LVII 2, p. 266.

1904 Thompson: An unuscial form of colobom a of the chorioid. Nagels Jahresberichte, 1904.

Nicodemie: Contributo clinico etc. Nagels Jahresberichte, 1904, p. 319.

1905 Mannhard: Weitere Untersuchungen des Coloboma sclerochorioideae. Arch. f. Ophthalm., LX 3, p. 513.

Lebenslauf.

Ich, Karl Rudolf Roskowski, Sohn des Königlichen Kreistierarztes Roskowski zu Fraustadt in Posen, wurde am 15. Oktober 1878 zu Pleschen, Kreis Pleschen in Posen, geboren, bin preußischer Untertan, evangelischer Konfession. Ostern 1900 erhielt ich auf dem Gymnasium zu Lissa in Posen das Reifezeugnis. Hierauf widmete ich mich dem Studium der Medizin auf den Universitäten zu Breslau (1 Semester), Berlin (1 Semester), Halle (3 Semester). Auf der letztgenannten Universität bestand ich März 1902 die ärztliche Vorprüfung. Michaelis 1902 begab ich mich wiederum nach Breslau, woselbst ich bis zur Beendigung meiner Studienzeit verblieb (4 Semester).

Am 21. Februar 1905 vollendete ich meine ärztliche Staatsprüfung. Nach Ableistung meiner praktischen Zeit in Kiel wurde mir am 3. Oktober 1905 meine Approbation als Arzt erteilt.

Als Lehrer verehre ich:

v. Bramann, Bernstein, Czerny, Dienst, Eisler, Filehne, Fischer, Fränkel, Flügge, Gebhardt, Grenacher, Groenouw, Harnack, Hasse, Heine, Hinsberg, Kausch, Klebs, Küstner, Leser, Lesser, v. Mering, v. Mikulicz-Radecki †, Neisser, Ponfick, Roux, Schäffer, Stern, Storch, v. Strümpell, Uhthoff, Volhard, Waldeyer, Warburg, Wernicke †.

Allen diesen Herren bin ich zu großem Danke verpflichtet, dem ich hiermit Ausdruck verleihe.

Meinen herzlichsten Dank spreche ich vor allem Herrn Prof. Dr. Groenouw aus für die Anregung zu vorliegender Arbeit.